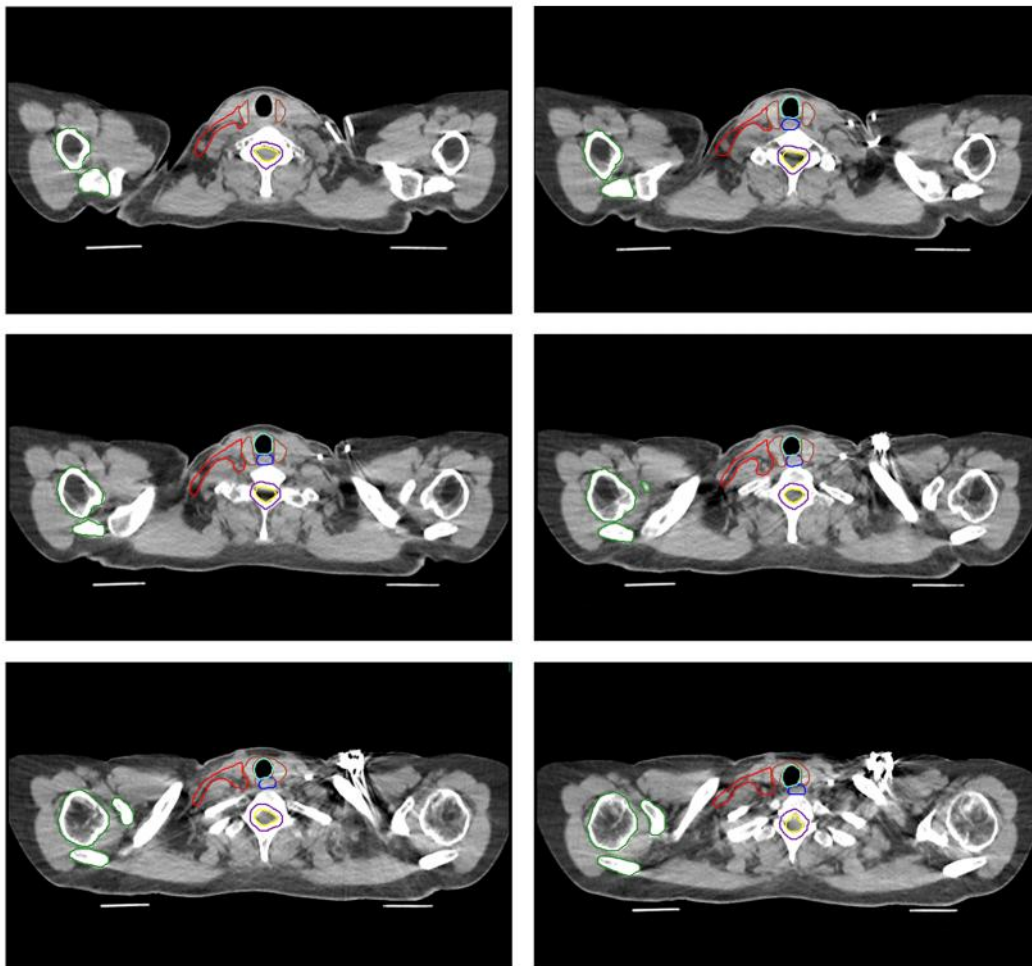
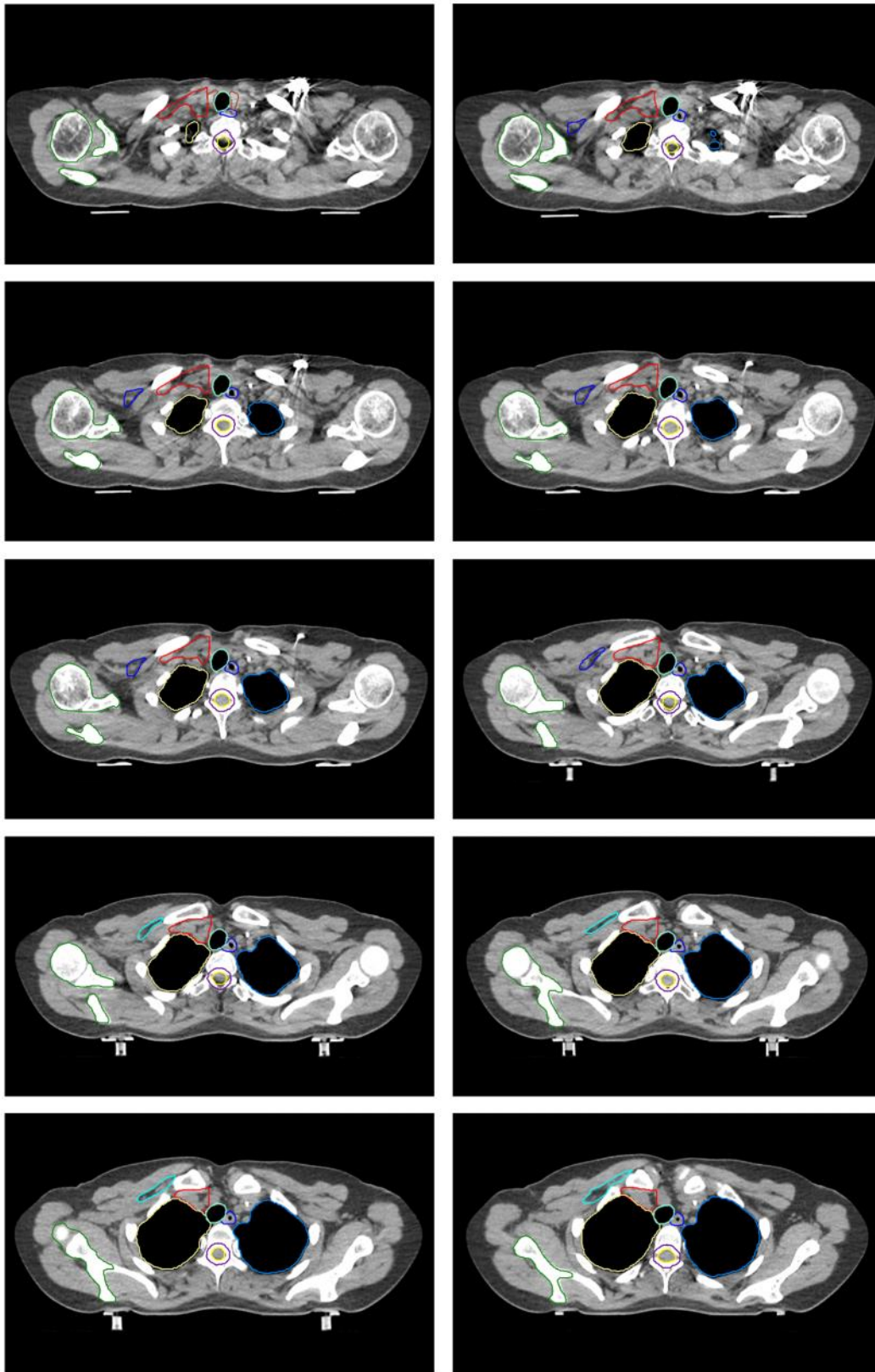


Caso clinico 2

- Paziente di 41 anni, KPS 100%;
- Familiarità per neoplasia mammaria; test genetico negativo per mutazione BRCA1/BRCA2; non comorbidità di rilievo; esami di stadiazione negativi;
- Localizzazione di malattia: quadrante supero-interno mammella destra. Intervento chirurgico di mastectomia nipple sparing destra e linfadenectomia ascellare omolaterale, mastectomia nipple sparing profilattica a sinistra;
- Diagnosi istologica: carcinoma misto duttale e lobulare G2 multifocale, 3 noduli di cui il maggiore di 5,5 cm di diametro; sono presenti immagini di invasione vascolare neoplastica peritumorale. Sei linfonodi ascellari, su 7 asportati, massivamente metastatici; in 2 linfonodi è presente infiltrazione neoplastica del tessuto adiposo perilinfonodale. Caratterizzazione biopatologica: RE: 95%; PgR: 40%; Ki-67: 25%; Hercept test negativo (0). Stadiazione patologica TNM: Stadio IIIA pT3 pN2a M0

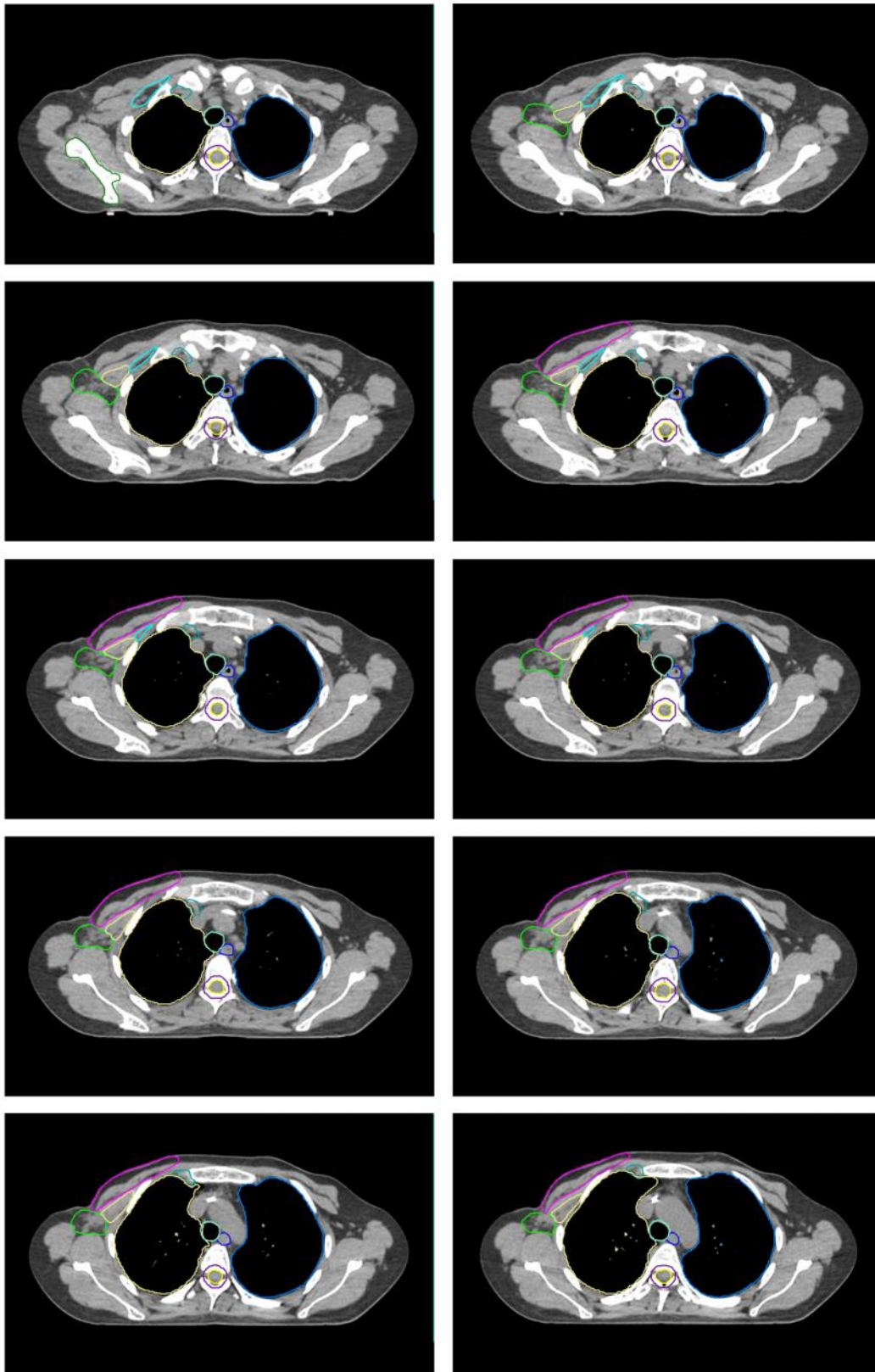


Legenda					
	Art. scapolo-omeroale		Tiroide		Midollo spinale
	PRV midollo		Trachea		Esofago
	Polmone destro		Polmone sinistro		Cuore
	Mammella ricostruita sx		Linf. sovraclaveari		Linf. infraclaveari
	Linf. ascellari I livello		Linf. ascellari II livello		Linf. ascellari III livello
	Linf. mammari interni		CTV parete toracica dx		NAC



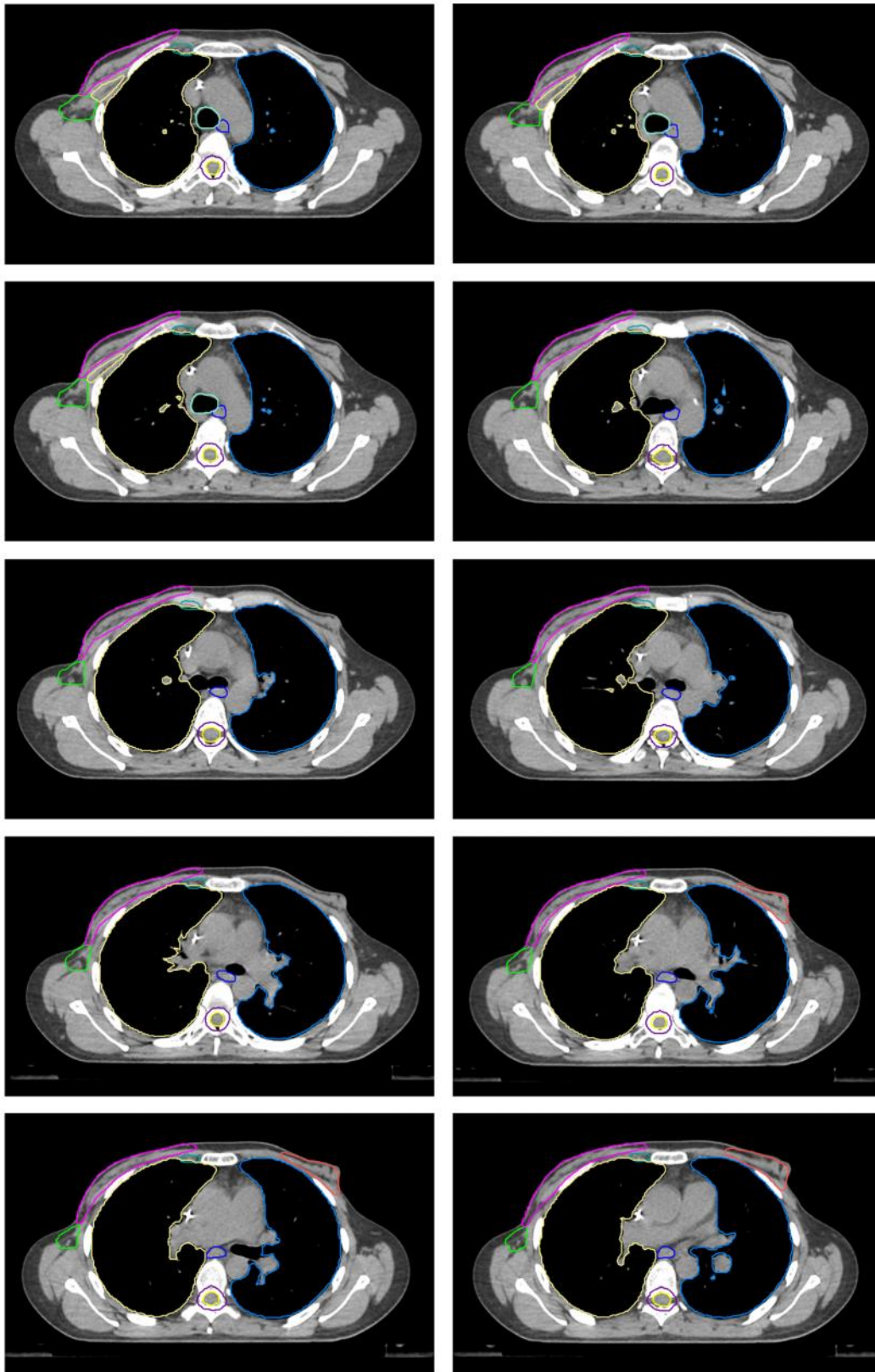
Legenda

	Art. scapolo-omeroale		Tiroide		Midollo spinale
	PRV midollo		Trachea		Esofago
	Polmone destro		Polmone sinistro		Cuore
	Mammella ricostruita sx		Linf. sovraclaveari		Linf. infraclaveari
	Linf. ascellari I livello		Linf. ascellari II livello		Linf. ascellari III livello
	Linf. mammari interni		CTV parete toracica dx		NAC



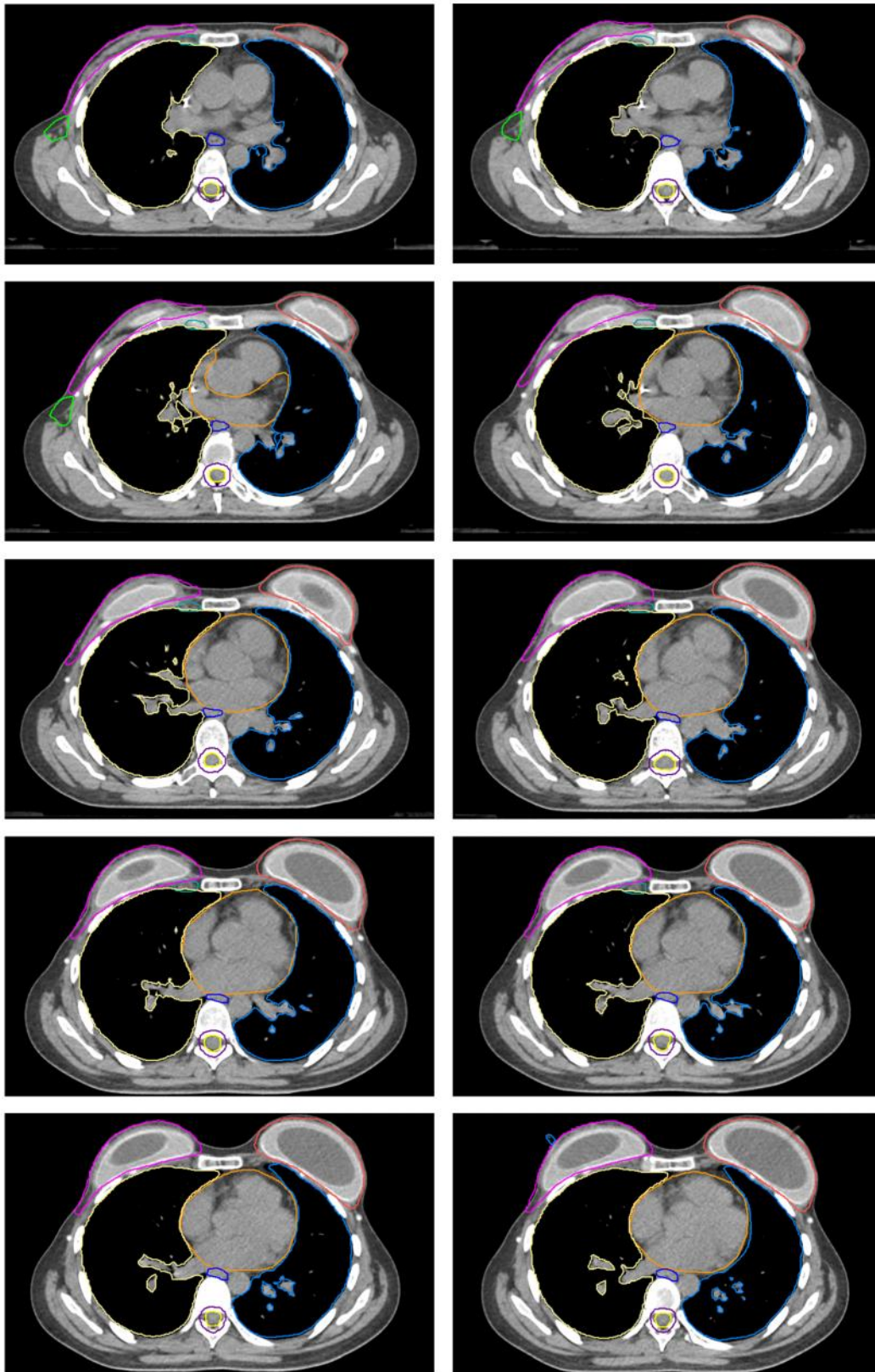
Legenda

	Art. scapolo-omeroale		Tiroide		Midollo spinale
	PRV midollo		Trachea		Esofago
	Polmone destro		Polmone sinistro		Cuore
	Mammella ricostruita sx		Linf. sovraclaveari		Linf. infraclaveari
	Linf. ascellari I livello		Linf. ascellari II livello		Linf. ascellari III livello
	Linf. mammari interni		CTV parete toracica dx		NAC



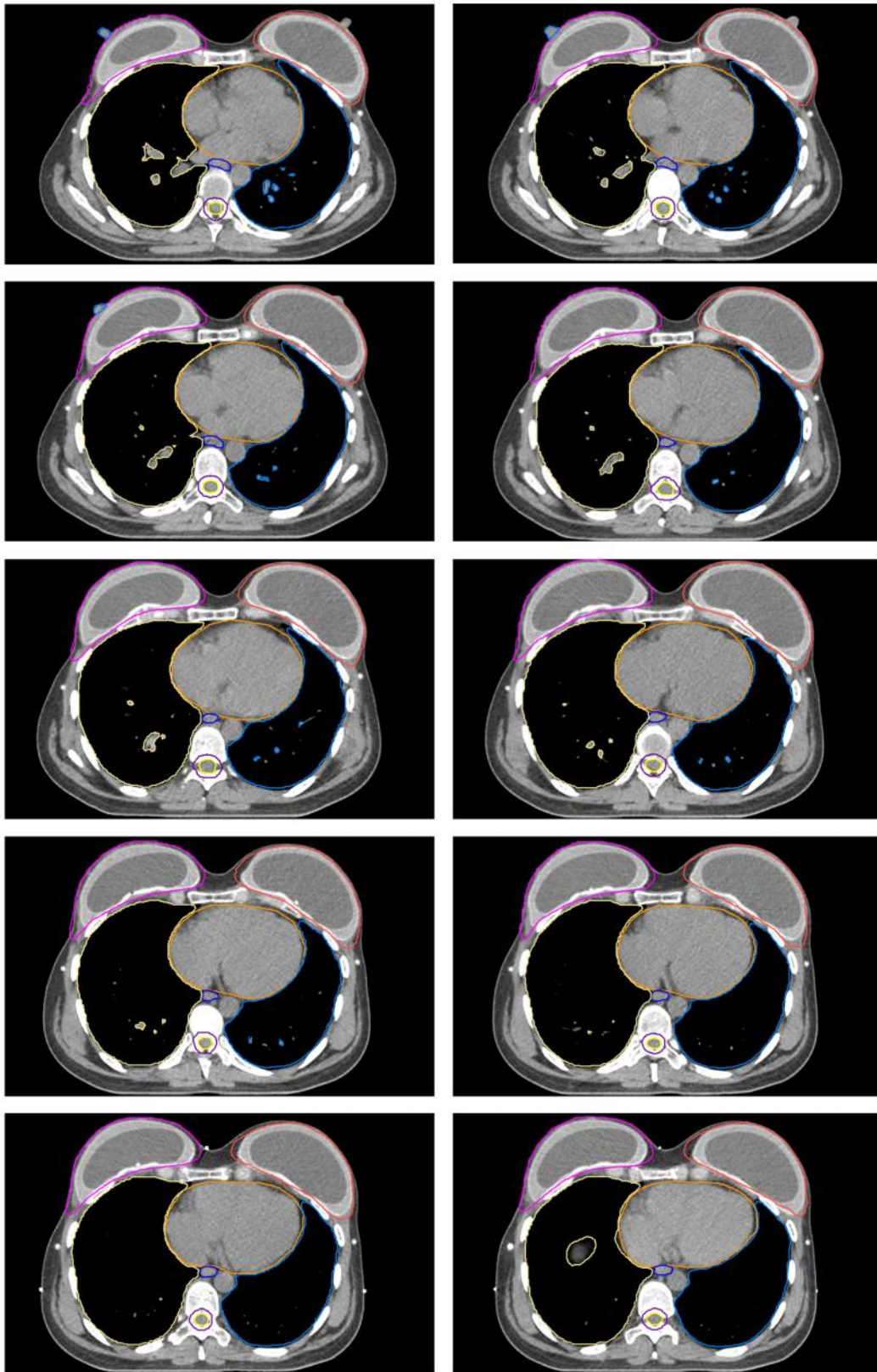
Legenda

	Art. scapolo-omeroale		Tiroide		Midollo spinale
	PRV midollo		Trachea		Esofago
	Polmone destro		Polmone sinistro		Cuore
	Mammella ricostruita sx		Linf. sovraclaveari		Linf. infraclaveari
	Linf. ascellari I livello		Linf. ascellari II livello		Linf. ascellari III livello
	Linf. mammari interni		CTV parete toracica dx		NAC



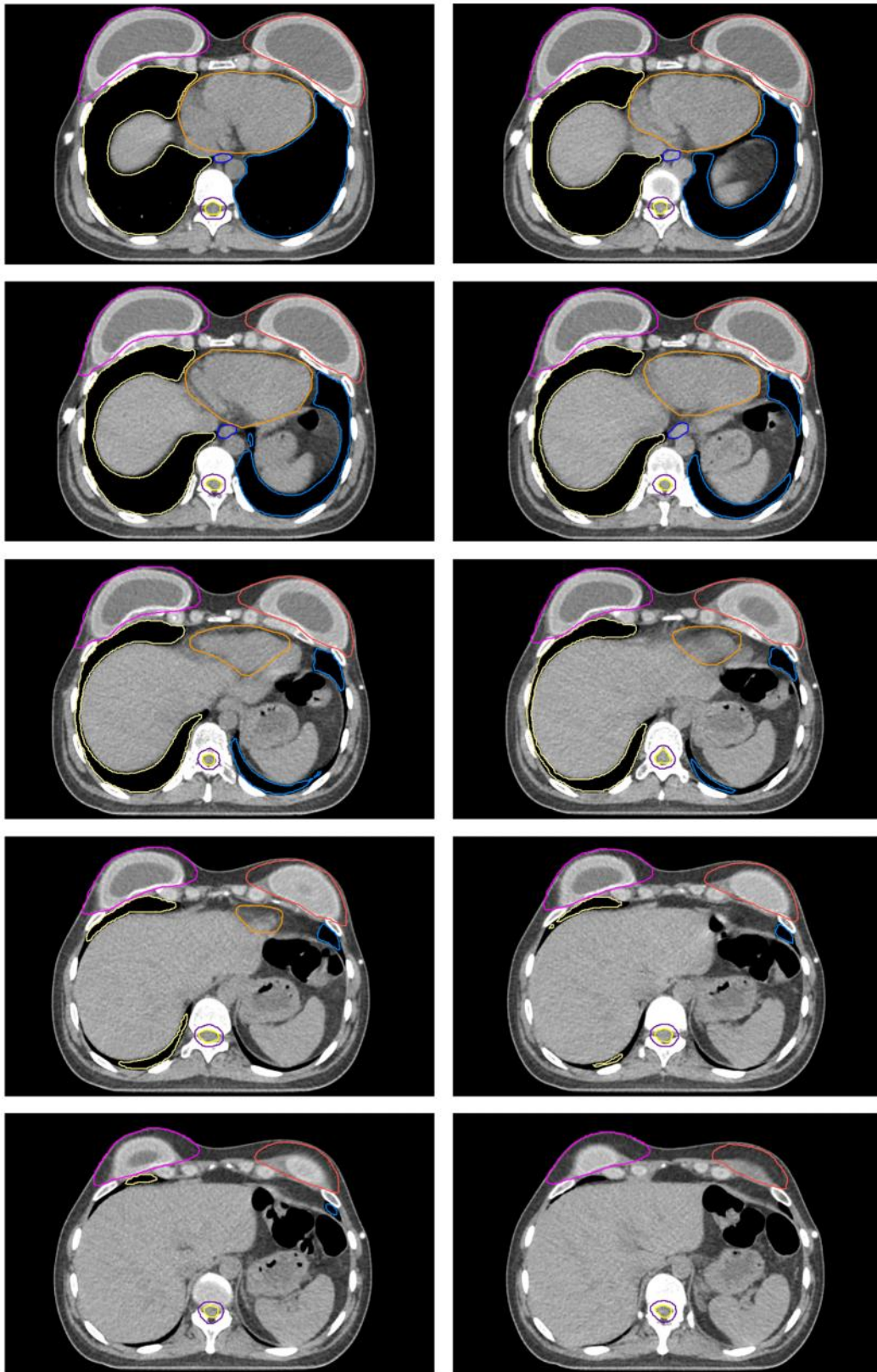
Legenda

	Art. scapolo-omeroale		Tiroide		Midollo spinale
	PRV midollo		Trachea		Esofago
	Polmone destro		Polmone sinistro		Cuore
	Mammella ricostruita sx		Linf. sovraclaveari		Linf. infraclaveari
	Linf. ascellari I livello		Linf. ascellari II livello		Linf. ascellari III livello
	Linf. mammari interni		CTV parete toracica dx		NAC



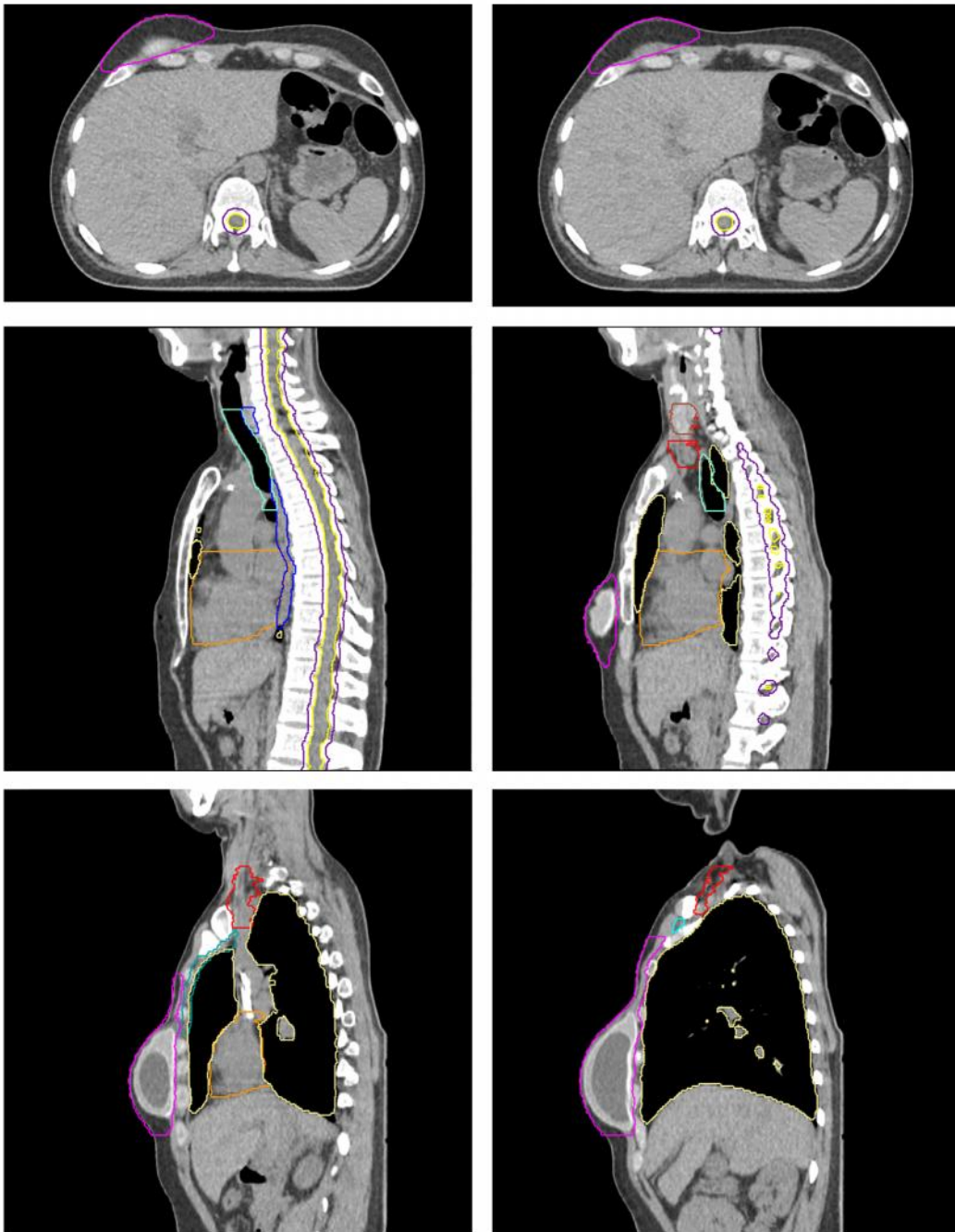
Legenda

	Art. scapolo-omeroale		Tiroide		Midollo spinale
	PRV midollo		Trachea		Esofago
	Polmone destro		Polmone sinistro		Cuore
	Mammella ricostruita sx		Linf. sovraclaveari		Linf. infraclaveari
	Linf. ascellari I livello		Linf. ascellari II livello		Linf. ascellari III livello
	Linf. mammari interni		CTV parete toracica dx		NAC



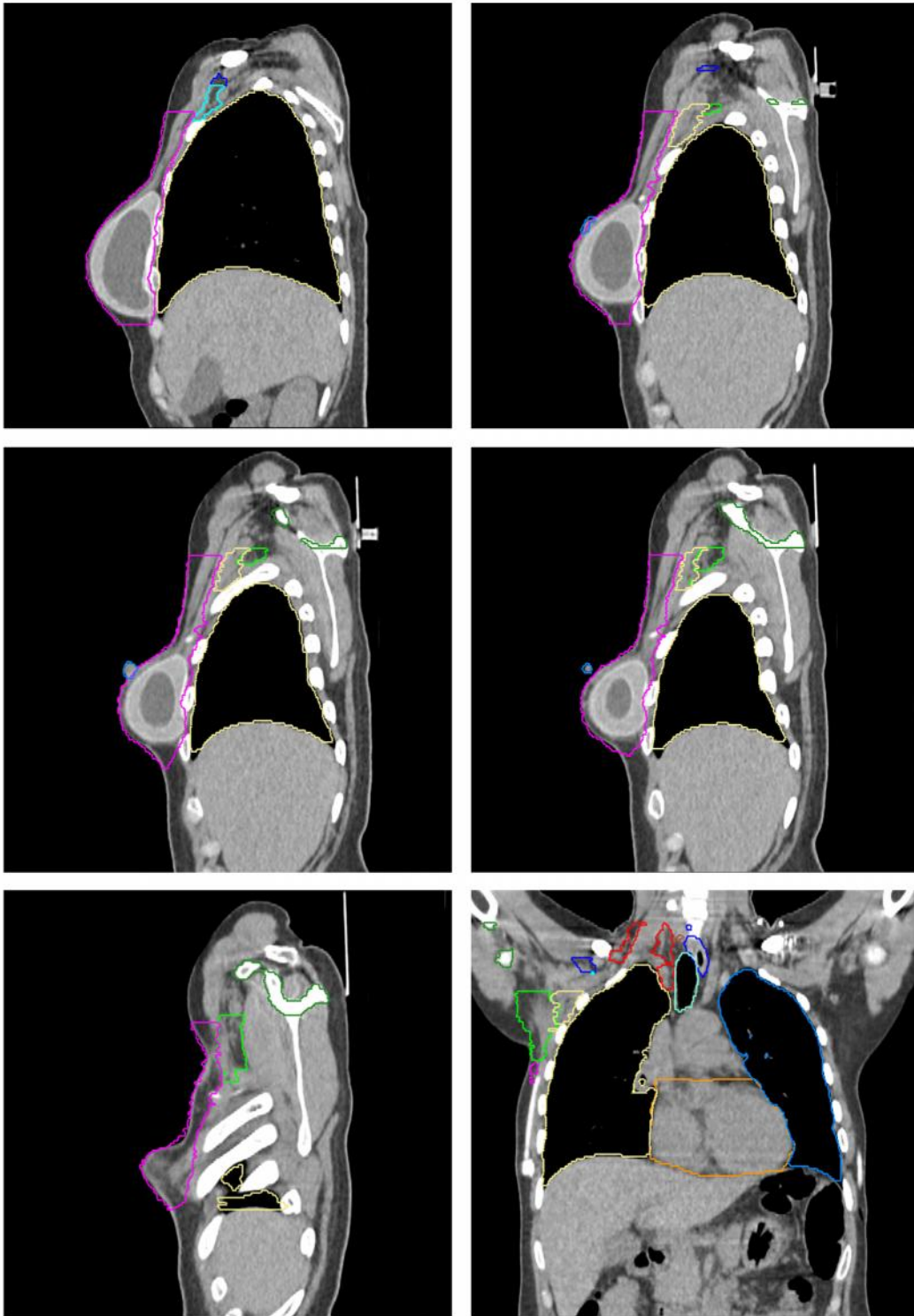
Legenda

	Art. scapolo-omeroale		Tiroide		Midollo spinale
	PRV midollo		Trachea		Esofago
	Polmone destro		Polmone sinistro		Cuore
	Mammella ricostruita sx		Linf. sovraclaveari		Linf. infraclaveari
	Linf. ascellari I livello		Linf. ascellari II livello		Linf. ascellari III livello
	Linf. mammari interni		CTV parete toracica dx		NAC



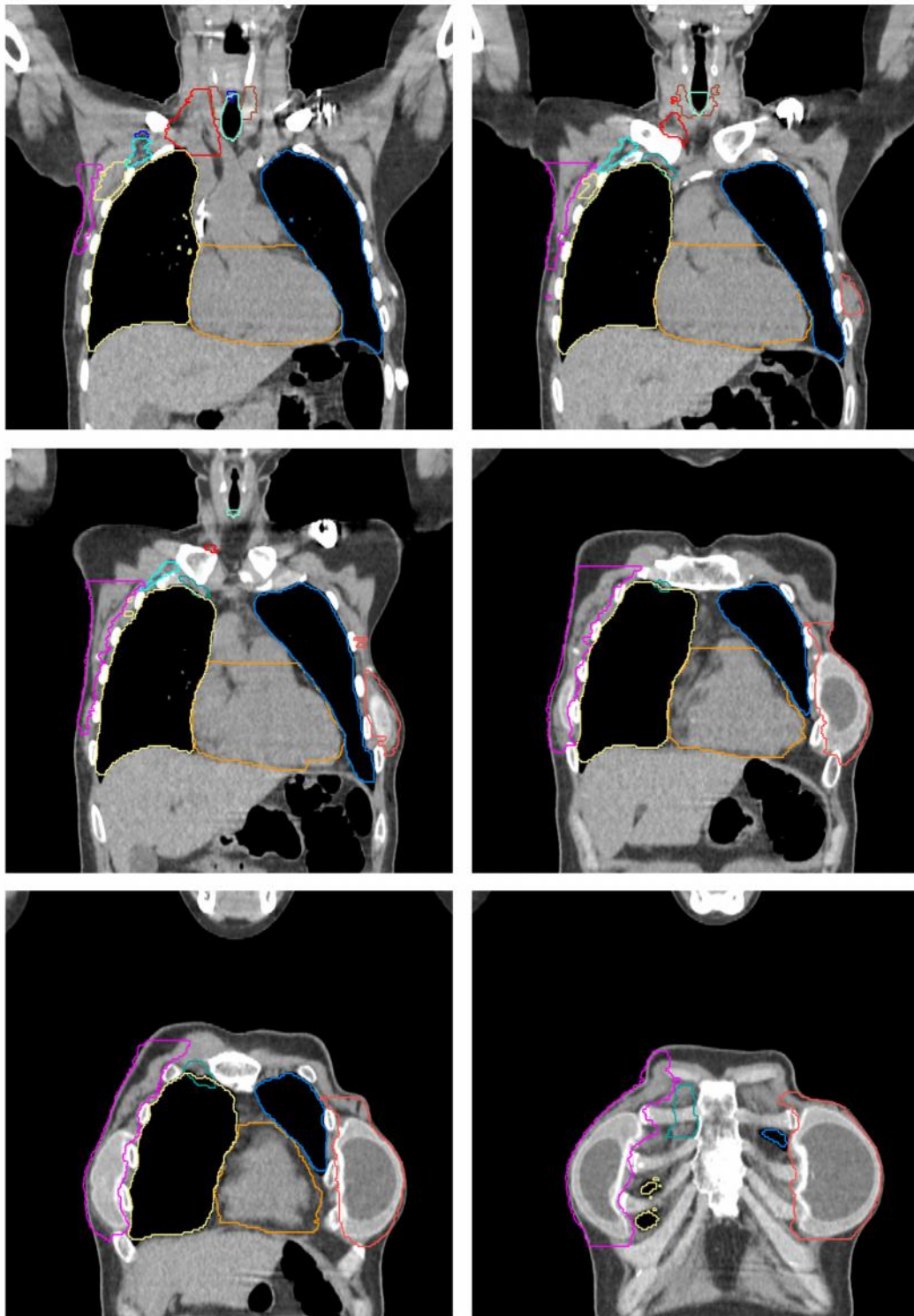
Legenda

	Art. scapolo-omerale		Tiroide		Midollo spinale
	PRV midollo		Trachea		Esofago
	Polmone destro		Polmone sinistro		Cuore
	Mammella ricostruita sx		Linf. sovraclaveari		Linf. infraclaveari
	Linf. ascellari I livello		Linf. ascellari II livello		Linf. ascellari III livello
	Linf. mammari interni		CTV parete toracica dx		NAC



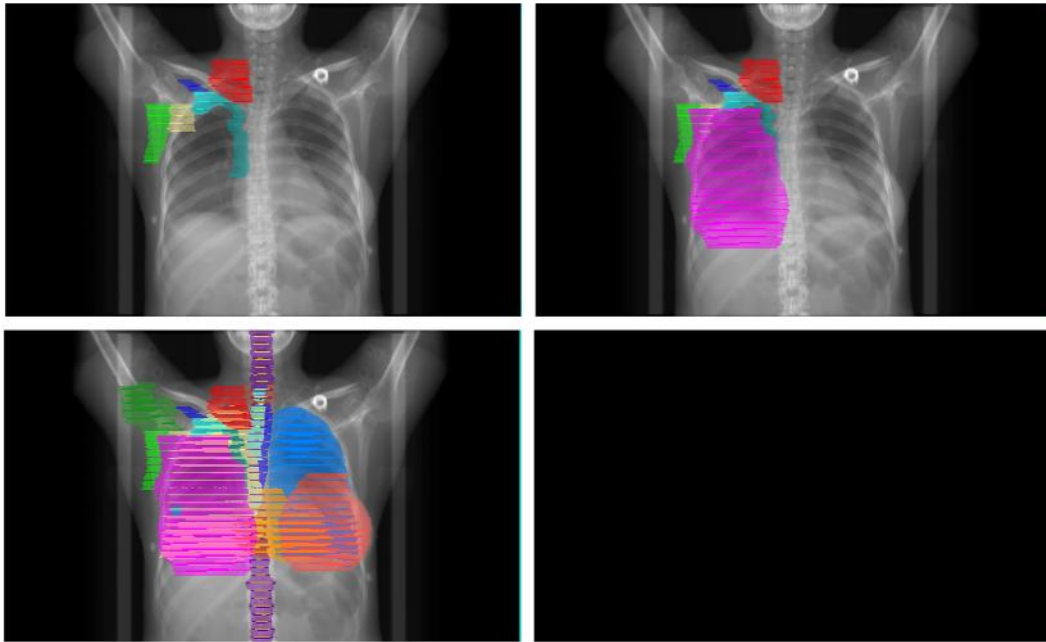
Legenda

	Art. scapolo-omeroale		Tiroide		Midollo spinale
	PRV midollo		Trachea		Esofago
	Polmone destro		Polmone sinistro		Cuore
	Mammella ricostruita sx		Linf. sovraclaveari		Linf. infraclaveari
	Linf. ascellari I livello		Linf. ascellari II livello		Linf. ascellari III livello
	Linf. mammari interni		CTV parete toracica dx		NAC



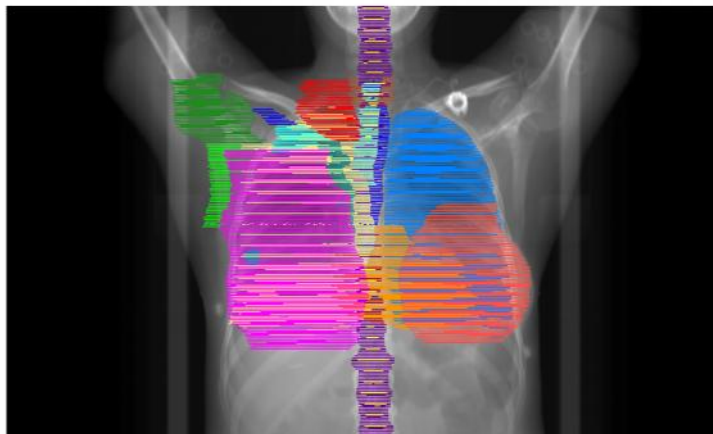
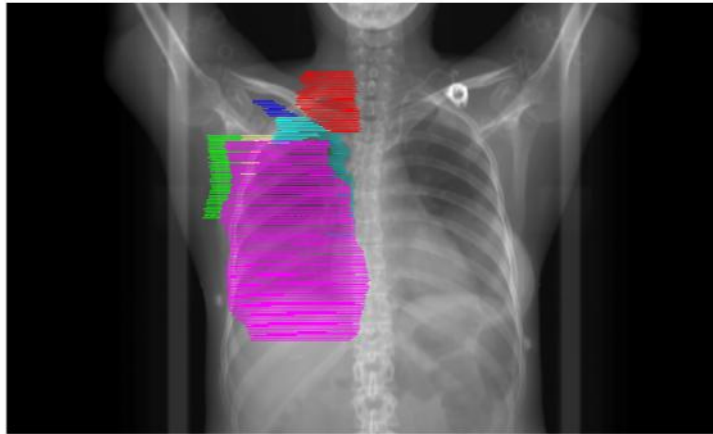
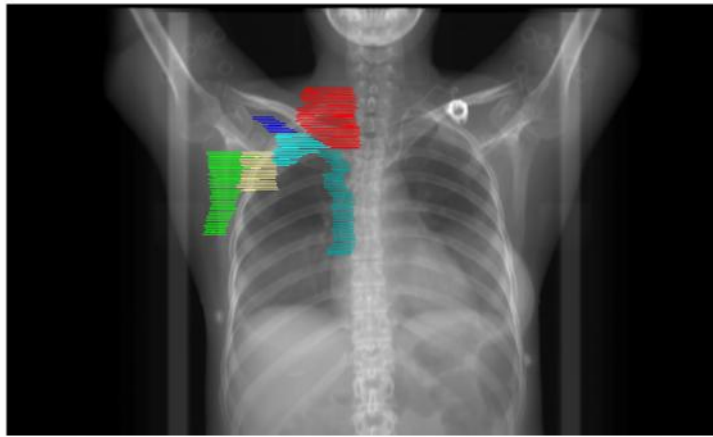
Legenda

	Art. scapolo-omeroale		Tiroide		Midollo spinale
	PRV midollo		Trachea		Esofago
	Polmone destro		Polmone sinistro		Cuore
	Mammella ricostruita sx		Linf. sovraclaveari		Linf. infraclaveari
	Linf. ascellari I livello		Linf. ascellari II livello		Linf. ascellari III livello
	Linf. mammari interni		CTV parete toracica dx		NAC



Legenda

	Art. scapolo-omeroale		Tiroide		Midollo spinale
	PRV midollo		Trachea		Esofago
	Polmone destro		Polmone sinistro		Cuore
	Mammella ricostruita sx		Linf. sovraclaveari		Linf. infraclaveari
	Linf. ascellari I livello		Linf. ascellari II livello		Linf. ascellari III livello
	Linf. mammari interni		CTV parete toracica dx		NAC



Legenda

	Art. scapolo-omerale		Tiroide		Midollo spinale
	PRV midollo		Trachea		Esofago
	Polmone destro		Polmone sinistro		Cuore
	Mammella ricostruita sx		Linf. sovraclaveari		Linf. infraclaveari
	Linf. ascellari I livello		Linf. ascellari II livello		Linf. ascellari III livello
	Linf. mammari interni		CTV parete toracica dx		NAC