Pillole di Letteratura

Rubrica n°4 –

Categoria: Testa-collo (Paragangliomi)

1) Systematic Review and Meta-analysis for Surgery Versus Stereotactic Radiosurgery for Jugular Paragangliomas.

Campbell JC, Lee JW, Ledbetter L. et Al.

Otology & Neurotology 2023 [Mar 9]; *DOI:* 10.1097/MAO.0000000000003781

Abstract

Objective: Comprehensively analyze tumor control and treatment complications for jugular paraganglioma patients undergoing surgery versus stereotactic radiosurgery (SRS).
Databases Reviewed: EMBASE, Medline, and Scopus.

Methods: The databases were searched for English and Spanish articles from January 1, 1995, to January, 1, 2019, for studies reporting tumor control and treatment side effects regarding patients with jugular paraganglioma treated with surgery or SRS. Main outcome measures included short-term and long-term tumor recurrence, as well as postintervention complications.

Results: We identified 10,952 original abstracts, 705 eligible studies, and 107 studies for final data extraction. There were 3,498 patients—2,215 surgical patients and 1,283 SRS patients. Bayesian meta-analysis was applied to the extracted data, with tau measurements for study heterogeneity. SRS tumors were larger (3.9 cm3 versus 8.1 cm3). Meta-analysis results demonstrated low rates of long-term recurrence for both modalities (surgery, 15%; SRS, 7%), with SRS demonstrating lower rates of postintervention cerebrospinal fluid leak, dysphagia, and cranial nerve Vll, lX, X, Xl, or Xll palsies.

Conclusions: This study demonstrates excellent control of jugular paragangiomas with both surgery and SRS, with higher rates of lower cranial neuropathies, dysphagia, and cerebrospinal fluid leaks among surgical patients.

2) Modern Management of Complex Tympanojugular Paragangliomas: Systematic Review and Meta-Analysis.

Dharnipragada R, Butterfield JT, Dhawan S, Adams ME, Venteicher AS

World Neurosurgery 2023; 170:149-156.e3(2).

Abstract

Objective: Tympanojugular paragangliomas (TJPs) are slow-growing tumors arising within the middle ear or jugular foramen. The development of modified skull base approaches and the increasing use of stereotactic radiosurgery have provided more modern techniques in the management of TJPs. Several factors dictating approach selection, and resulting clinical outcomes have been inconsistently described.

Methods: A systematic review of the literature describing modern management of complex TJPs was performed and summarized. A random-effects meta-analysis was performed to describe the rate of tumor control, complications, and symptom improvement in patients undergoing radiosurgery or surgical resection.

Results: Nineteen studies were identified with a total of 852 TJP patients. A minority (153 patients) underwent radiosurgery while 699 underwent surgery. On meta-analysis, there was a 3.5% (95% confidence interval [CI]: 0.5%-6.4%) tumor growth rate following radiosurgery and 3.9% (95% confidence interval [CI]: 1.8%-6.0%) recurrence rate in surgical resection, with no significant moderator effect between the 2 groups (P [0.9046). Complication rate for radiosurgery was 7.6% (95% CI: 2.8%-12.4%), differing significantly from surgical complication rates of 29.6% (95% CI: 17.1-42.0%, P [0.0418).

Conclusions: Stereotactic radiosurgery and surgical resection for TJPs have similar rates of tumor recurrence. Radiation is associated with less risk and lower morbidity, yet there is comparably modest reduction of the tumor size. In sum, the data suggest that radiosurgery is a reasonable management option for patients with minimal symptoms who are high risk for surgery. Microsurgical resection should be reserved for patients with lower cranial neuropathies or those who have failed radiation treatment.

Commento:

I paragangliomi sono tumori a lenta crescita derivanti dalla cresta neurale. I casi a origine dalla regione della testa e del collo sono la variante più rara della malattia e si manifestano con sintomatologia legata alla compressione o infiltrazione dei nervi cranici.

Nel caso dei paragangliomi giugulari o timpanogiugulari tipicamente i sintomi d'insorgenza sono acufene pulsatile, causato dalla loro natura vascolare e dalla prossimità con l'orecchio interno; ipoacusia di tipo conduttivo; deficit nervosi secondari all'effetto massa o all'erosione della coclea.

Storicamente l'approccio di questi tumori è stato di tipo chirurgico, portando allo sviluppo di tecniche mini invasive a causa della vicinanza di strutture critiche della base cranica.

Recentemente la radiochirurgia si è posta come alternativa non invasiva sia nel setting curativo che in quello adiuvante di queste manifestazioni.

A causa della rarità di questi tumori nella letteratura scientifica non si trovano dati su ampie coorti di pazienti che possano essere da guida nel management dei paragangliomi del distretto testa collo.

Le due review sistematiche e metanalisi a cura di J.C. Campbell et al e R. Dharnipragada et al hanno come obiettivo di definire in maniera univoca i risultati in termini di outcome e tossicità nella cura dei paragangliomi, alla luce dello sviluppo sia nell'approccio invasivo che in quello delle moderne tecniche di radiochirurgia.

Entrambi gli studi riportano eccellenti tassi di controllo per questi tumori sia con la chirurgia che con la radioterapia con vantaggi per la stereotassi per quanto riguarda la morbilità e l'invasività del trattamento.

Il confronto tra le due metodiche è reso difficile dal fatto che la maggior parte degli studi analizzati nelle due metanalisi avevano differenti endpoints primari: nel caso di studi radioterapici era dato dal controllo primario del tumore e successivo tasso di crescita, mentre nel caso di studi chirurgici l'endpoint primario era individuato nel tasso di resezione totale e il tasso di recidiva.

Il confronto potenzialmente più appropriato(2) era dato dal tasso di ricrescita per le casistiche radiochirurgiche e il tasso di recidiva per le casistiche chirurgiche oltre dai tassi di morbilità postintervento.

Purtroppo mancano dati di confronto sulla risoluzione dei sintomi da parte delle due metodiche in quanto gli studi chirurgici -miranti alla eradicazione della malattia e con un elevato tasso di danni iatrogeni sulle strutture nervose (circa 3 volte più elevate rispetto alla radioterapia)- non riportano risultati relativi ai sintomi, mentre gli studi con SRS riportano più frequentemente tra i propri risultati questo dato "[…] ***Only radiosurgery studies reported symptom improvement, which was at a rate of 37.3% (95%: 27.9%e46.6***%) […]"

Le **<u>conclusioni possibili</u>** da questi due studi sono le seguenti:

1. Entrambi i lavori dimostrano che le due tecniche di trattamento portano ad un ottimo controllo locale della malattia: La radioterapia stereotassica (SRS) ha un tasso di ricrescita a breve e lungo termine basse, migliori* o simili** alla chirurgia.
2. La radioterapia stereotassica (SRS) è associata di gran lunga a minori complicanze rispetto alla resezione chirurgica;

Dharnipragada et al(2) nella propria discussione pur evidenziando gli esiti comparabili tra le due metodiche ed un minor rischio per la SRS, orientano il lettore verso:

1. L'approccio radioterapico (meno neurolesivo) per i casi senza paralisi dei nervi cranici al fine di mantenerne la funzionalità;
2. L'approccio chirurgico, anche subtotale, nei pazienti con "deficit" dei nervi cranici già preesistenti e pertanto non aggravabili dal danno chirurgico.
3. Suggerisce inoltre l'approccio chirurgico in situazioni con sintomi da effetto massa, nell'ipotesi che "[…]***The key advantage of surgery is cytoreduction and symptomatic improvement, with a chance for cure with gross total resection.*** […]", quindi, della rapidità di soluzione di questo effetto con la chirurgia rispetto alla radioterapia. Questa affermazione, benché concettualmente plausibile, non è dimostrata dai dati della loro metanalisi in quanto gli stessi autori affermano che dati relativi alla risposta sintomatica post-trattamento furono raccolti prevalentemente dagli studi radioterapici, mentre mancanti in quelli chirurgici.

Negli altri casi e, soprattutto, in quelli paucisintomatici, tenuto conto anche della bassa invasività della SRS effettuabile ambulatorialmente, la scelta terapeutica oggi deve tener conto della paucitossicità e bassa invasività della SRS(1), erogata ambulatorialmente.

Approfondimenti

Richiami anatomici dei paragangliomi

Schematicamente, i paraganglioma della testa e del collo originano da cellule del tessuto paragangliare presente nei glomi che deriva dalla cresta neurale gangliare. Sebbene questi tumori derivino da cellule endocrine, raramente sono biochimicamente funzionali(1,3) .Questi possono essere classificati come paragangliomi dell'osso temporale (a partenza dal glomo timpanico e da quello giugulare) e paragangliomi del collo (a partenza dal glomo vagale e carotideo) (Fig. 1).
I due lavori presentati riguardano i paragangliomi dell'osso temporale su cui ci soffermeremo.
I paragangliomi del glomo giugulare derivano dal tessuto glomico nell'avventizia del bulbo giugulare (glomo giugulare) o lungo il nervo di Jacobson nell'osso temporale, a volte in modo multifocale.
Il tumore invade l'osso temporale in modo diffuso, ma la crescita è caratteristicamente lenta.
A volte, questi tumori sono attivi endocrinologicamente, con una sindrome simile al carcinoide o al feocromocitoma.

* ricrescita a breve e lungo termine rispettivamente 6% e 7% per la SRS vs 10% e 15% per la chirurgia (1)

** Tasso di ricrescita del 3,5% per la SRS vs tasso di recidiva del 3,9% per la chirurgia (2)

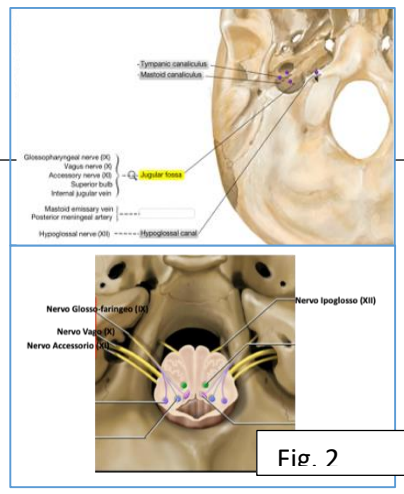

Fig. 2

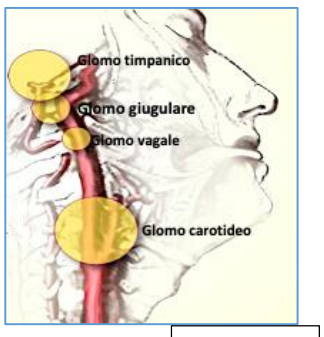

Fig. 1

Poiché i tumori del glomo giugulare si verificano nel forame giugulare, comunemente causano paralisi dei nervi cranici inferiori e sintomi precoci di raucedine e difficoltà a deglutire.(da Devita).

Infatti, il forame giugulare, formato dalla giunzione della porzione petrosa dell'osso temporale e dell'osso occipitale, è tipicamente suddiviso in compartimenti nella ***pars nervosa*** (antero-mediale) e nella ***pars vascularis*** (postero laterale), separati dalla spina giugulare (Fig. 2).

- La ***pars nervosa*** comprende il nervo cranico (CN) IX, il nervo timpanico (nervo di Jacobson) (Fig. 3), il seno petroso inferiore e i rami meningei dell'arteria faringea ascendente.
- La ***pars vascularis*** contiene i CN X e XI, il ramo auricolare del nervo vago (nervo di Arnold) (Fig. 3), il seno sigmoideo e il bulbo giugulare.(4)[1]

Fig. 3

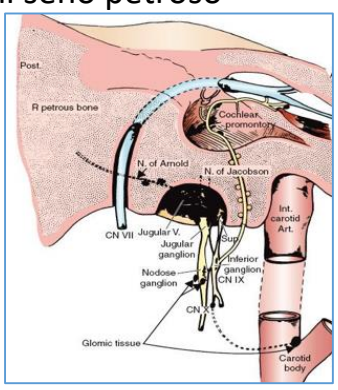

Per necessità di accesso chirurgico è stata usata la classificazione di Fisch(2)[1] che suddivide questi tumori in classe:
A – ***tumore glomico timpanico*** (che originano dal corpuscolo glomico promontoriale lungo il decorso del nervo di Jacobson e la sua estensione è limitata alla cassa timpanica);
B – ***tumore glomico timpano-mastoideo*** (che prende origine a livello promontoriale e si estende all'ipotimpano senza invadere il bulbo della giugulare);
C – ***tumore glomico timpano-giugulare*** (che origina dalla parete superiore del bulbo della giugulare e può invadere: inferiormente la vena giugulare interna ed i nervi cranici dal IX al XII; superiormente la capsula otica ed il condotto uditivo interno; posteriormente il seno sigmoide; anteriormente la carotide, il seno sfenoidale ed il seno cavernoso, lateralmente l'ipotimpano e la cassa timpanica);
D -***tumore glomico con estensione intracranica*;**
V ***-estensione all'arteria vertebrale*** nella sua porzione extradurale o intradurale.
Tradizionalmente questi tumori sono stati trattati con la chirurgia. La posizione alla base del cranio e la vicinanza a strutture critiche ha richiesto lo sviluppo di tecniche avanzate e nuovi approcci chirurgici che benché potessero ottenere tassi di recidiva contenuti (6%) causano morbilità elevate ed importanti come neuropatie postchirurgiche (circa il 60%).
Questo ha portato ad un crescente interesse per la radioterapia nella sua forma evolutiva di Stereotassi radiochirurgica.
Data, però, la rarità di questi tumori, la letteratura scientifica non dispone di dati su ampie coorti di pazienti sottoposti a queste due varie opzioni terapeutiche che potrebbero fornire una forte evidenza per informare i pazienti e gli operatori sanitari che affrontano questa patologia.
Di qui lo svilupparsi di una serie di metanalisi dal 2011 ad oggi(5–9) di cui queste presentate oggi(1,2) rappresentano le ultime e che progressivamente stanno mettendo in primo piano l'approccio stereotassico che per la propria precisione e minima invasività (si effettua ambulatorialmente) evita molti dei rischi chirurgici tra cui la perdita del liquido cerebrospinale, l'infezione della ferita e deficit postchirurgico dei nervi cranici(2).

DISEGNO DEGLI STUDI

Nel lavoro di J.C. Campbell e colleghi la ricerca di letteratura è stata condotta secondo i criteri PICOTS (Patients, Intervention, Comparisons, Outcomes, Timing, Study desig) e le linee guida PRISMA (Preferred Reporting Items for Systematic Reviews and Meta-analysis) utilizzando tre database elettronici (EMBASE, PubMed/Medline e Scopus). Due revisori hanno selezionato gli articoli indipendentemente.

Sono stati inclusi tutti gli articoli (full-text) in lingua inglese o spagnola, pubblicati tra gennaio 1995 e gennaio 2019 che riportavano i dati sul controllo tumorale e sugli effetti avversi nei pazienti affetti da paraganglioma giugulare trattati con chirurgia o con radioterapia stereotassica(SRS) ad intento radicale (single modality). Sono stati esclusi case reports, abstracts, commenti, editoriali ed articoli i cui risultati riguardavano pazienti sottoposti a chirurgia e radioterapia adiuvante (dual modality therapy). La scala di Newcastle-Ottawa è stata utilizzata per definire la qualità degli studi non randomizzati.

Similmente a Campbell, anche R. Dharnipragada e colleghi hanno condotto la ricerca di letteratura secondo le linee guida PRISMA utilizzando PubMed come unico database. Due revisori hanno selezionato gli articoli indipendentemente.

Sono stati inclusi tutti gli studi pubblicati in lingua inglese a partire dal 2000 che descrivevano gli outcome clinici ed il controllo locale del trattamento chirurgico o radioterapico (SRS) in pazienti affetti da paraganglioma timpanogiugulare di grado C o D secondo Fisch. Gli studi dove non veniva riportata la classificazione secondo Fisch o comprendenti i gradi A e B sono stati esclusi. Sono state ulteriormente escluse le metanalisi, le revisioni sistematiche e i case reports.

Anche in questa revisione è stata utilizzata la scala di Newcastle-Ottawa per definire la qualità degli studi non randomizzati.

RISULTATI

Entrambe le revisioni sistematiche dimostrano che la radiochirurgia presenta tassi di controllo locale assimilabili a quelli della chirurgia, con un tasso di morbidità significativamente inferiore.

Campbell et al. nella loro metanalisi hanno considerato 107 studi, tutti retrospettivi e con livello di evidenza III, riportanti gli outcome per un totale di 3498 pazienti con paraganglioma giugulare (2215 trattati con chirurgia e 1283 trattati con radiochirurgia stereotassica). Questi ultimi hanno dimostrato avere un'età maggiore (più di 10 anni), un volume tumorale significativamente maggiore (8.1 cm3 versus 3.9 cm3), un maggior numero di pregresse chirurgie (37.5% versus 9.8%) e una maggior rappresentazione di sintomi d'esordio quali disfagia, ipostenia linguale e cefalea rispetto ai pazienti trattati con chirurgia. Per 756 pazienti trattati con SRS negli studi riportanti il dato della pregressa chirurgia, il 54% aveva ricevuto una pregressa chirurgia. Per 1797 pazienti trattati con chirurgia negli studi riportanti il dato della pregressa radioterapia, l'1% aveva ricevuto un precedente trattamento radiante. Per quanto riguarda gli outcome, non sono state osservate differenze statisticamente significative in termini di recidive a breve e lungo termine tra i due gruppi, mentre la radiochirurgia ha dimostrato tassi inferiori di complicanze rispetto alla chirurgia in termini di paralisi dei nervi cranici (in particolare VII, IX, X, XI e XII), liquorrea e disfagia.

Dharnipragada et al hanno analizzato 19 studi con un totale di 852 pazienti con ganglioma timpanogiugulare, di cui 153 trattati con radiochirurgia e 699 con chirurgia. Alla metanalisi le due tecniche hanno confermato di non avere differenze statisticamente significative in termini di tassi di progressione locale (3.5% per la SRS) e tasso di recidiva postchirurgica (3.9%) (p 0.9046), a fronte di un tasso di complicanze significativamente inferiore a favore della radiochirurgia (7.6% vs 29.6%, p 0.0418). Inoltre un miglioramento della sintomatologia è stato riportato solo negli studi concernenti la radiochirurgia (con un tasso del 37.3%).

Bibliografia

1. Campbell JC, Lee JW, Ledbetter L, Wick CC, Riska KM, Cunningham CD, et al. Systematic Review and Meta-analysis for Surgery Versus Stereotactic Radiosurgery for Jugular Paragangliomas. Otology & Neurotology [Internet]. 2023 Mar [cited 2023 Mar 9];44(3):195. Available from: https://journals.lww.com/otology-neurotology/Abstract/2023/03000/Systematic_Review_and_Meta_analysis_for_Surgery.1.aspx

2. Dharnipragada R, Butterfield JT, Dhawan S, Adams ME, Venteicher AS. Modern Management of Complex Tympanojugular Paragangliomas: Systematic Review and Meta-Analysis. World Neurosurgery [Internet]. 2023 Feb 1 [cited 2023 Mar 9];170:149-156.e3. Available from: https://www.sciencedirect.com/science/article/pii/S1878875022015893

3. Schwaber MK, Glasscock ME, Jackson CG, Nissen AJ, Smith PG. Diagnosis and management of catecholamine secreting glomus tumors. The Laryngoscope [Internet]. 1984 [cited 2023 Mar 27];94(8):1008–15. Available from: https://onlinelibrary.wiley.com/doi/abs/10.1288/00005537-198408000-00002

4. Constanzo F, Coelho Neto M, Nogueira GF, Ramina R. Microsurgical Anatomy of the Jugular Foramen Applied to Surgery of Glomus Jugulare via Craniocervical Approach. Frontiers in Surgery [Internet]. 2020 [cited 2023 Mar 27];7. Available from: https://www.frontiersin.org/articles/10.3389/fsurg.2020.00027

5. Ivan ME, Sughrue ME, Clark AJ, Kane AJ, Aranda D, Barani IJ, et al. A meta-analysis of tumor control rates and treatment-related morbidity for patients with glomus jugulare tumors. J Neurosurg. 2011 May;114(5):1299–305.

6. Guss ZD, Batra S, Limb CJ, Li G, Sughrue ME, Redmond K, et al. Radiosurgery of glomus jugulare tumors: a meta-analysis. Int J Radiat Oncol Biol Phys. 2011 Nov 15;81(4):e497-502.

7. Sahyouni R, Mahboubi H, Moshtaghi O, Goshtasbi K, Sahyouni S, Lin HW, et al. Radiosurgery of Glomus Tumors of Temporal Bone: a Meta-analysis. Otol Neurotol. 2018 Apr;39(4):488–93.

8. Shapiro S, Kellermeyer B, Ramadan J, Jones G, Wiseman B, Cassis A. Outcomes of Primary Radiosurgery Treatment of Glomus Jugulare Tumors: Systematic Review With Meta-analysis. Otol Neurotol. 2018 Oct;39(9):1079–87.

9. Ong V, Bourcier AJ, Florence TJ, Mozaffari K, Mekonnen M, Sheppard JP, et al. Stereotactic Radiosurgery for Glomus Jugulare Tumors: Systematic Review and Meta-Analysis. World Neurosurgery [Internet]. 2022 Jun 1 [cited 2023 Mar 22];162:e49–57. Available from: https://www.sciencedirect.com/science/article/pii/S1878875022001905

24 Aprile 2023

Commento a cura della Dr.ssa Sara Ronchi, Dr.ssa Daniela Sibio e Dr.ssa Clelia Di Carlo (Gruppo di studio testa-collo), rivisto dalla Commissione di Formazione